

# Voetanatomie en functie vanuit echografisch perspectief; vroegsignalering

Door Sepp Mortelmans



# Voorstelling

Sepp Mortelmans

- Afgestudeerd podotherapeut in 2010 te Gent
- MSU/echografie:
  - 2013: echografie voor podotherapeuten
  - 2017: Opleidingsonderdeel master echografie van voet en enkel InHolland hogeschool te Haarlem



# Reuma?

## **Reuma:**

*Alle ziekten en aandoeningen die pijn en/of misvormingen veroorzaken in de gewrichten, de gewrichtskapsels, de spieren, de pezen, de slijmzakjes en het bot die niet traumatisch, neurologisch of aangeboren van aard is.*



# Reuma

*Klachten:*

Niet alleen bewegingsapparaat → geringe lokale afwijkingen tot complexe systeemziekten.



# Reuma

## *Oorzaak:*

Multifactorieel: verstoring van het immuunsysteem, infecties met virussen of bacteriën, overbelasting, gebrek aan beweging, stress en aanleg.

# Reuma

4 groepen:

- Artritis
- Artrose
- Weke delen reuma
- Systeemziekten

# Reumatoïde Artritis



# Reumatoïde Artritis

- 1% van gehele populatie krijgt RA



# Reumatoïde Artritis



# Reumatoïde Artritis

- Bij 16%-19% van de patiënten met RA manifesteert de ziekte zich in de voeten en enkels

# Reumatoïde Artritis



# Reumatoïde Artritis

- 90% van de RA-patiënten krijgt gedurende het verloop van de ziekte last van voetproblemen

# Reumatoïde Artritis



# Reumatoïde Artritis

- 75% van de patiënten met RA heeft problemen met lopen als gevolg van voetproblemen

# Reumatoïde Artritis



# Reumatoïde Artritis

- 41% van de RA-patiënten geeft aan de voet de belangrijkste factor is bij loopproblemen en 32% geeft aan dat het de enige factor is!



# Vroegsingalisering

- Vaak voetklachten in de eerstelijns
- Podo/pedi ziet dagelijks mensen met allerlei voetklachten dus vaak de eerste persoon die deze patiënten ziet
- Hoe vroeger de signalen opgevangen worden, hoe eerder efficiënte behandeling gestart kan worden
- Vroegbehandeling leidt tot beperking van de degeneratie van de gewrichten

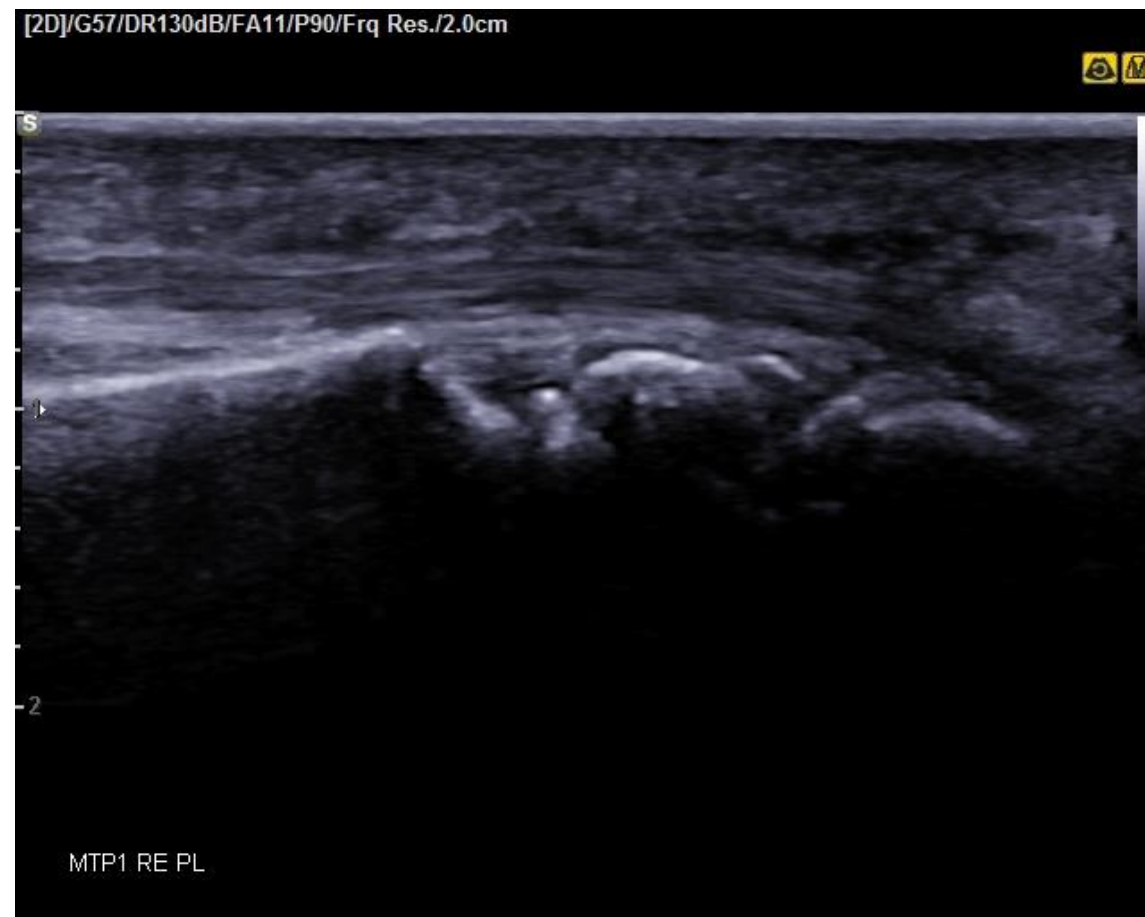
# MSU bij reuma

- MSU is gevoeliger dan Rx: vroegdetectie van benige erosies
- Synovitis is waarneembaar
- Power Doppler kan gebruikt worden om reumatische activiteit waar te nemen
- Meer kennis bovenop klinisch onderzoek

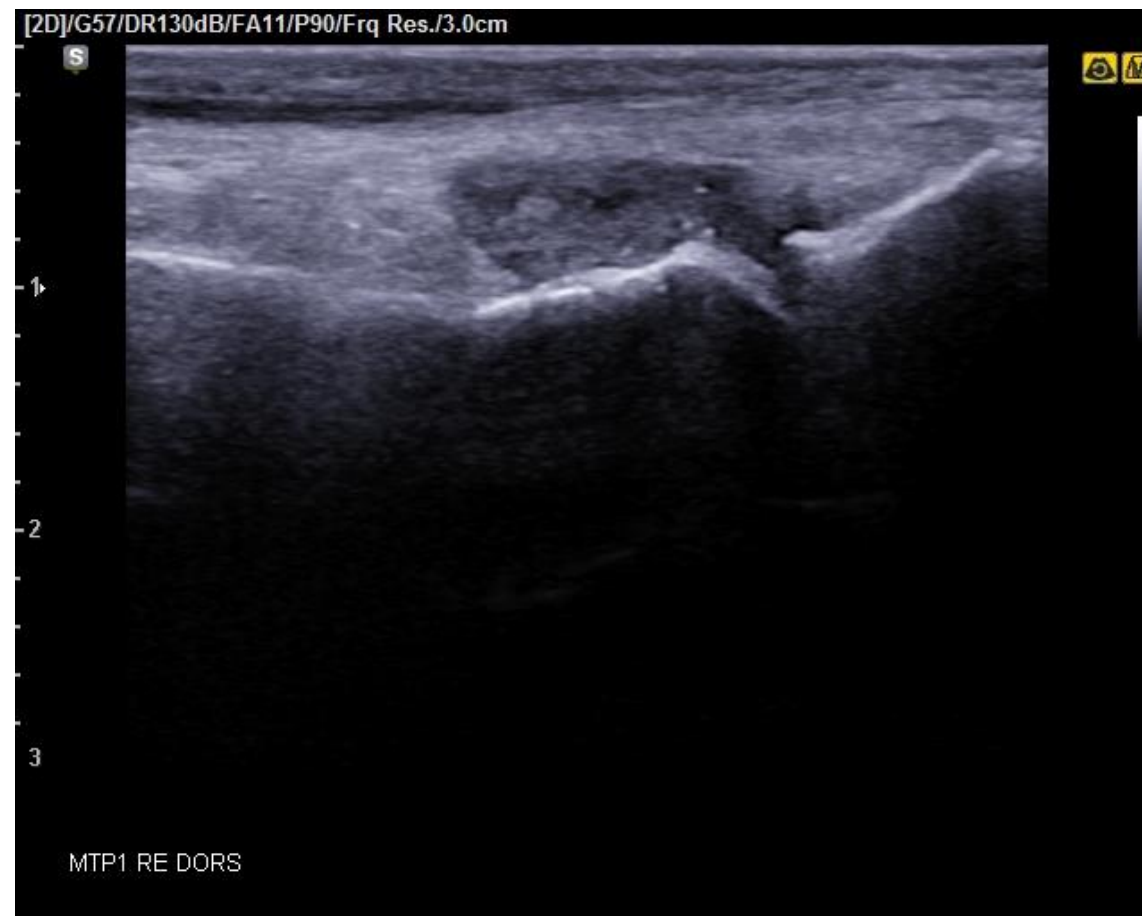
# Reuma in beeld



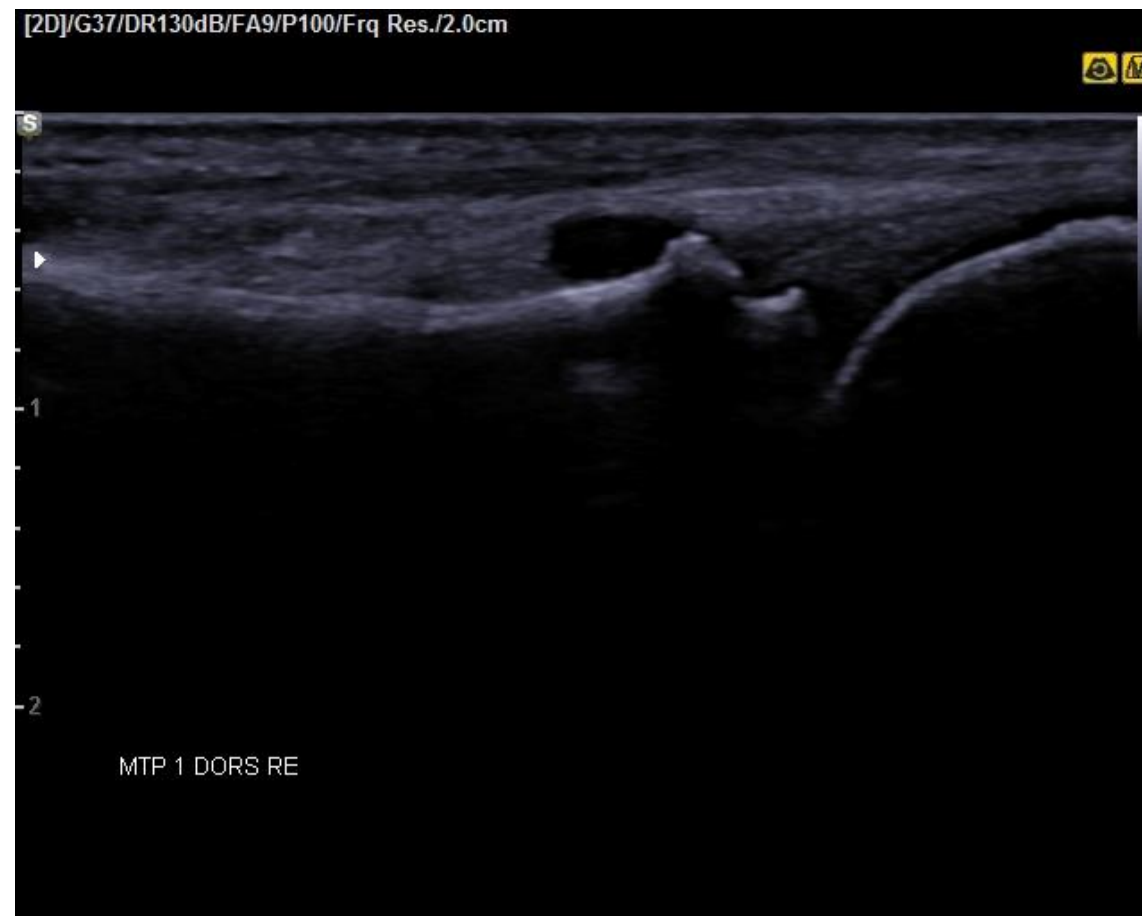# Reuma in beeld



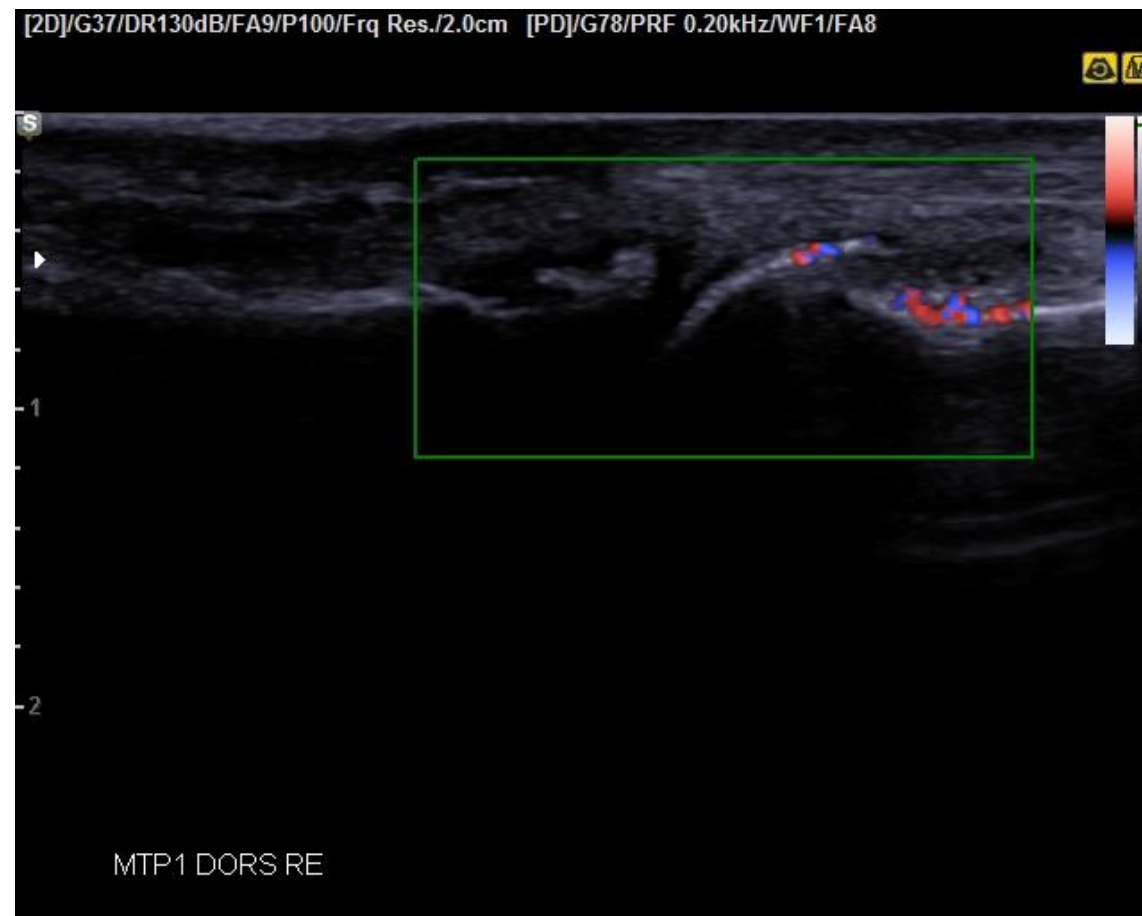
# Reuma in beeld



# Reuma in beeld

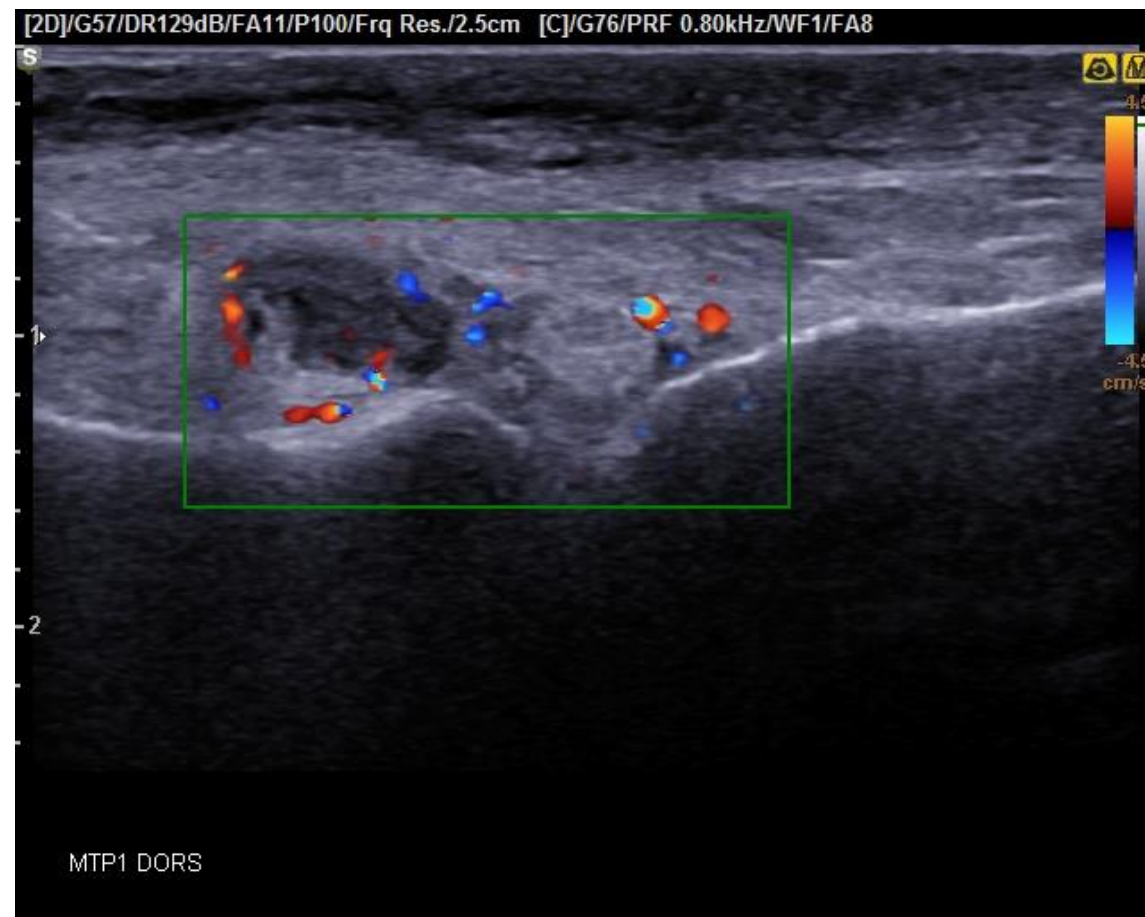


# Reuma in beeld



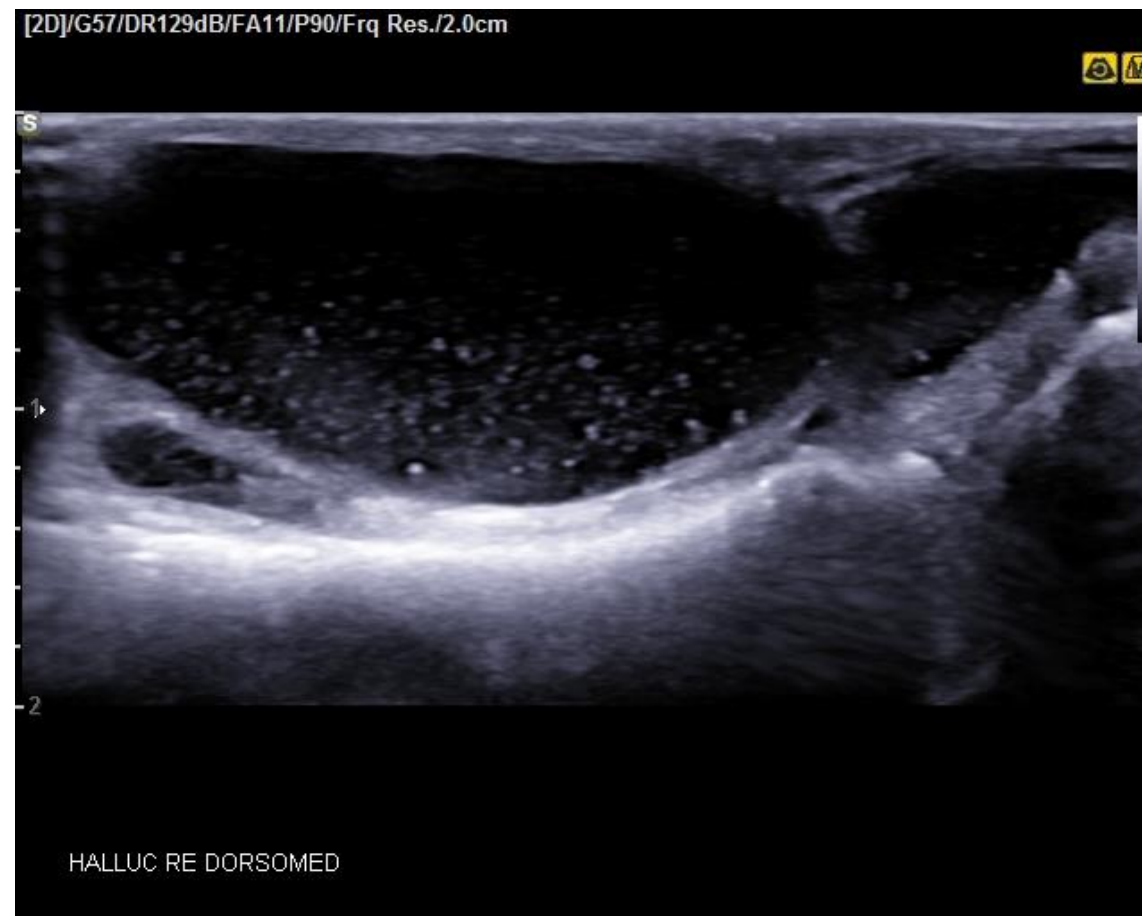


# Reuma in beeld

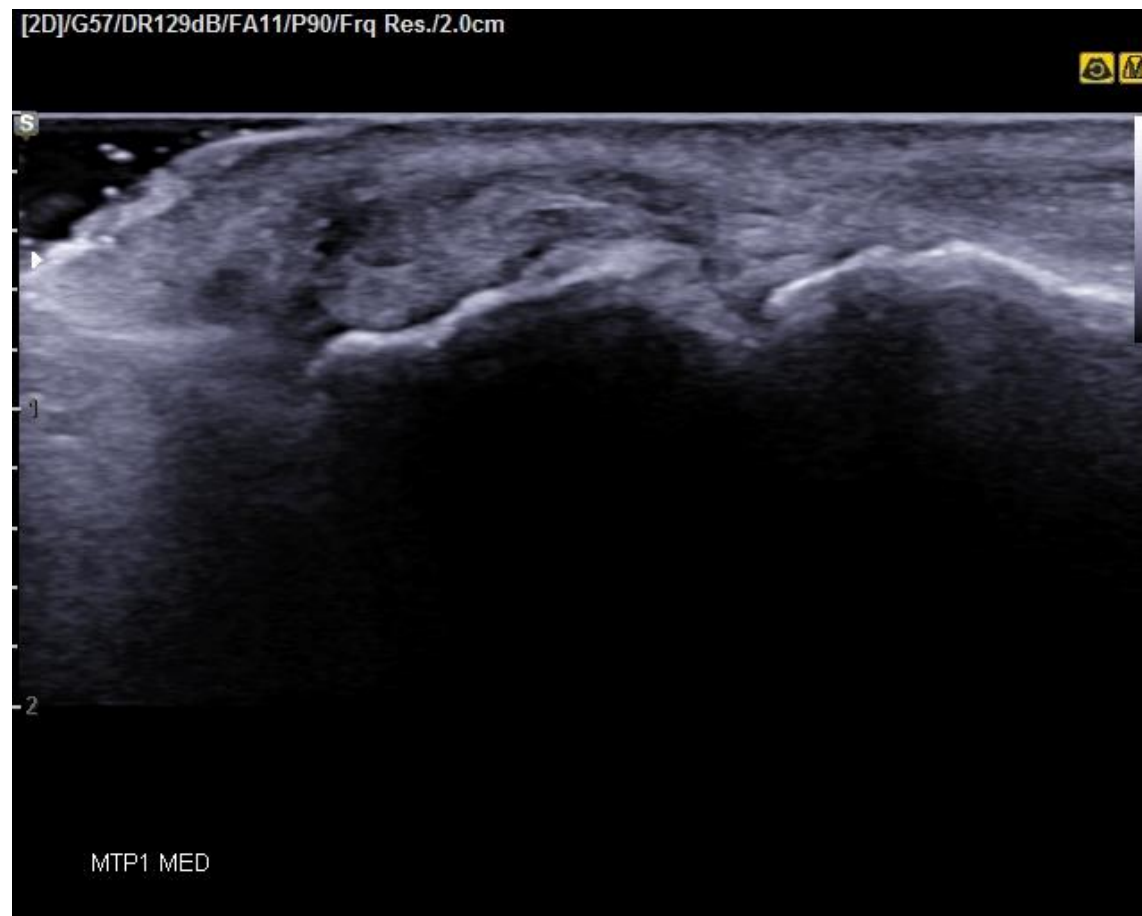




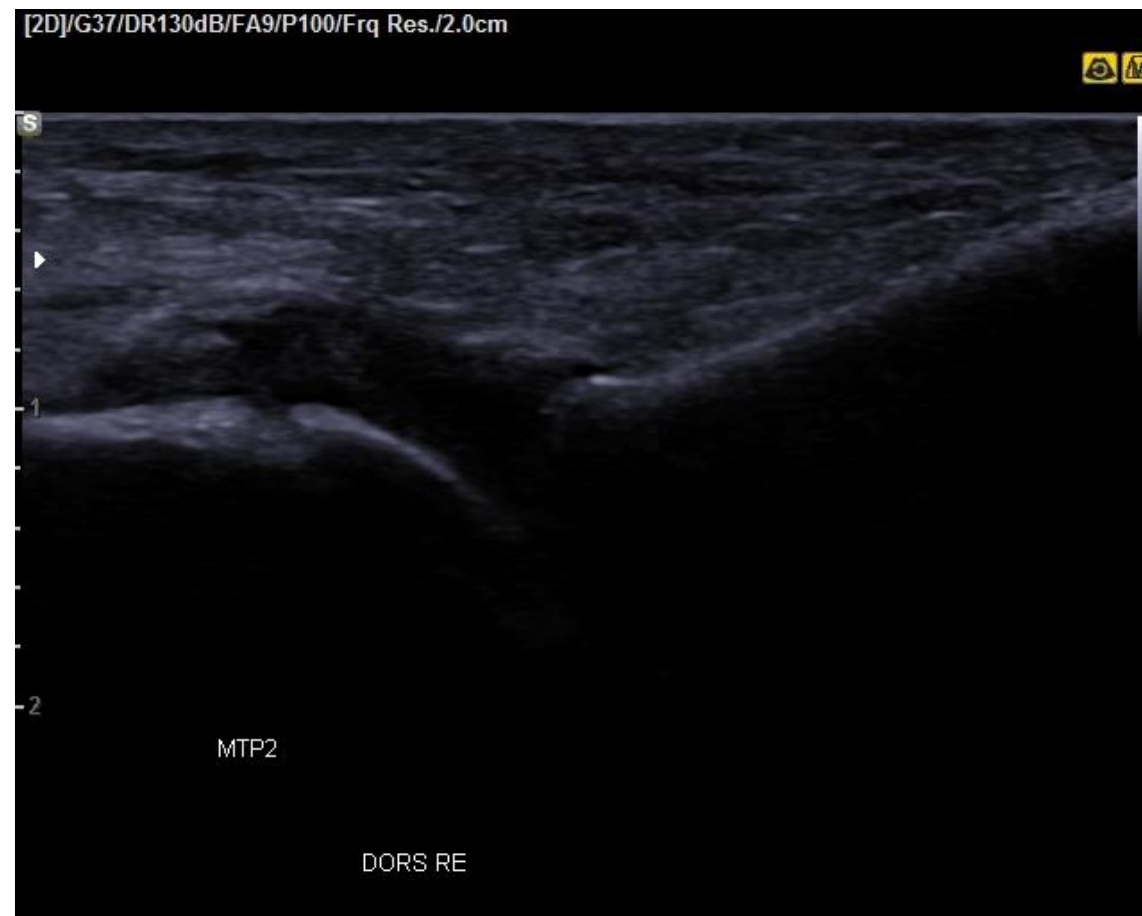# Reuma in beeld



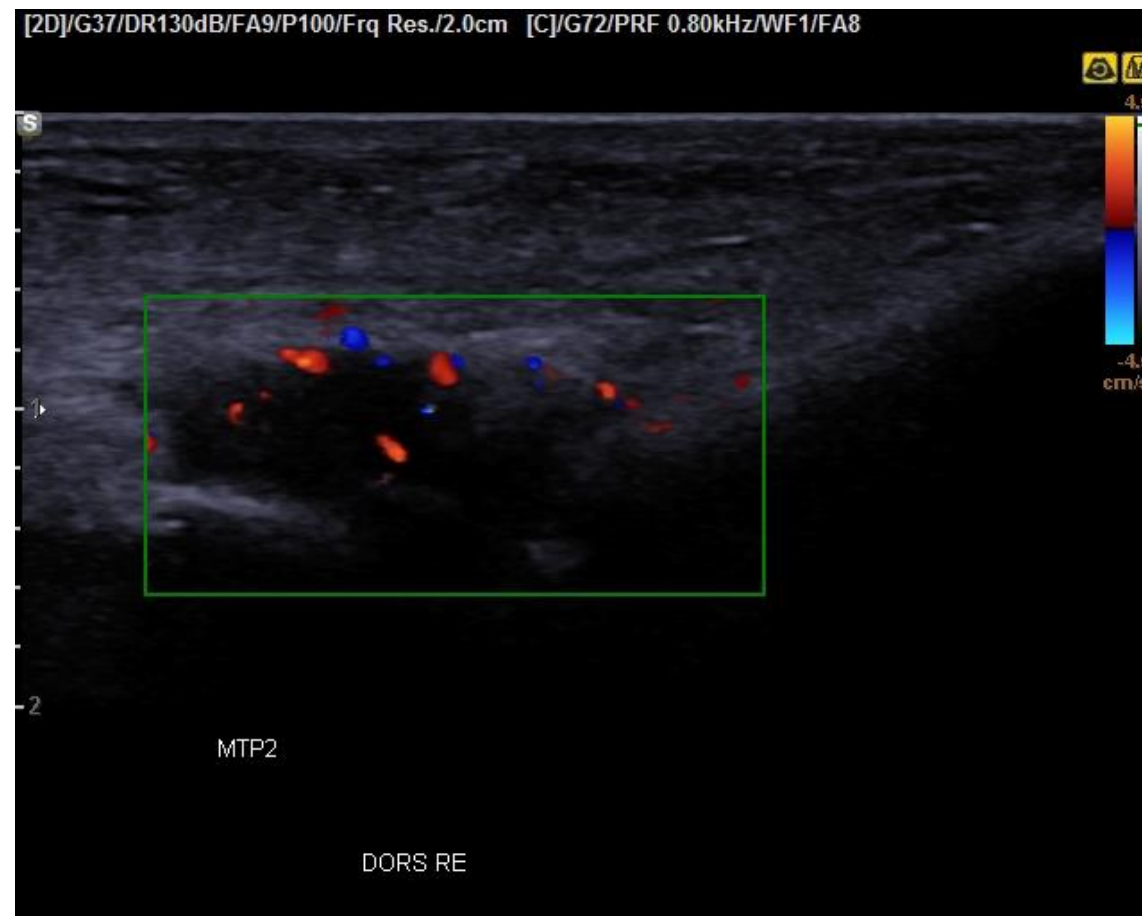# Reuma in beeld



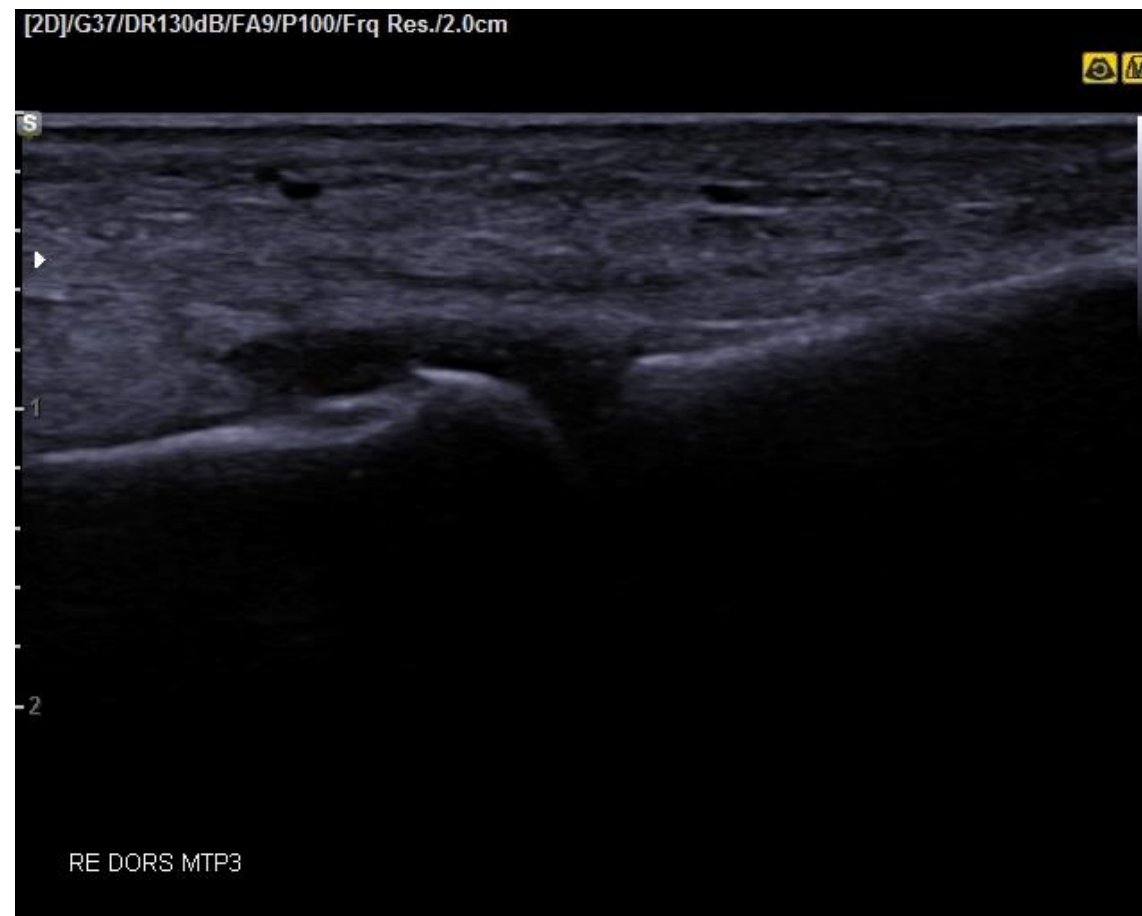# Reuma in beeld



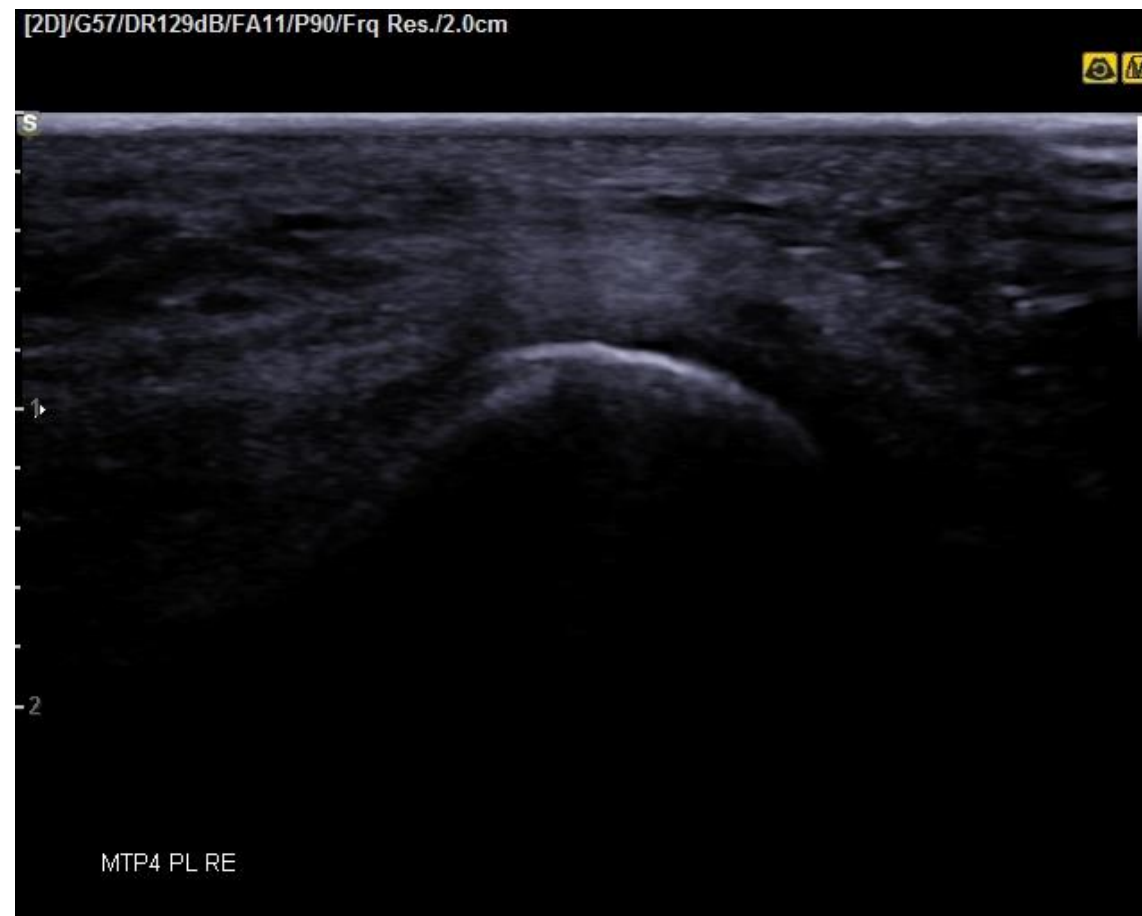# Reuma in beeld



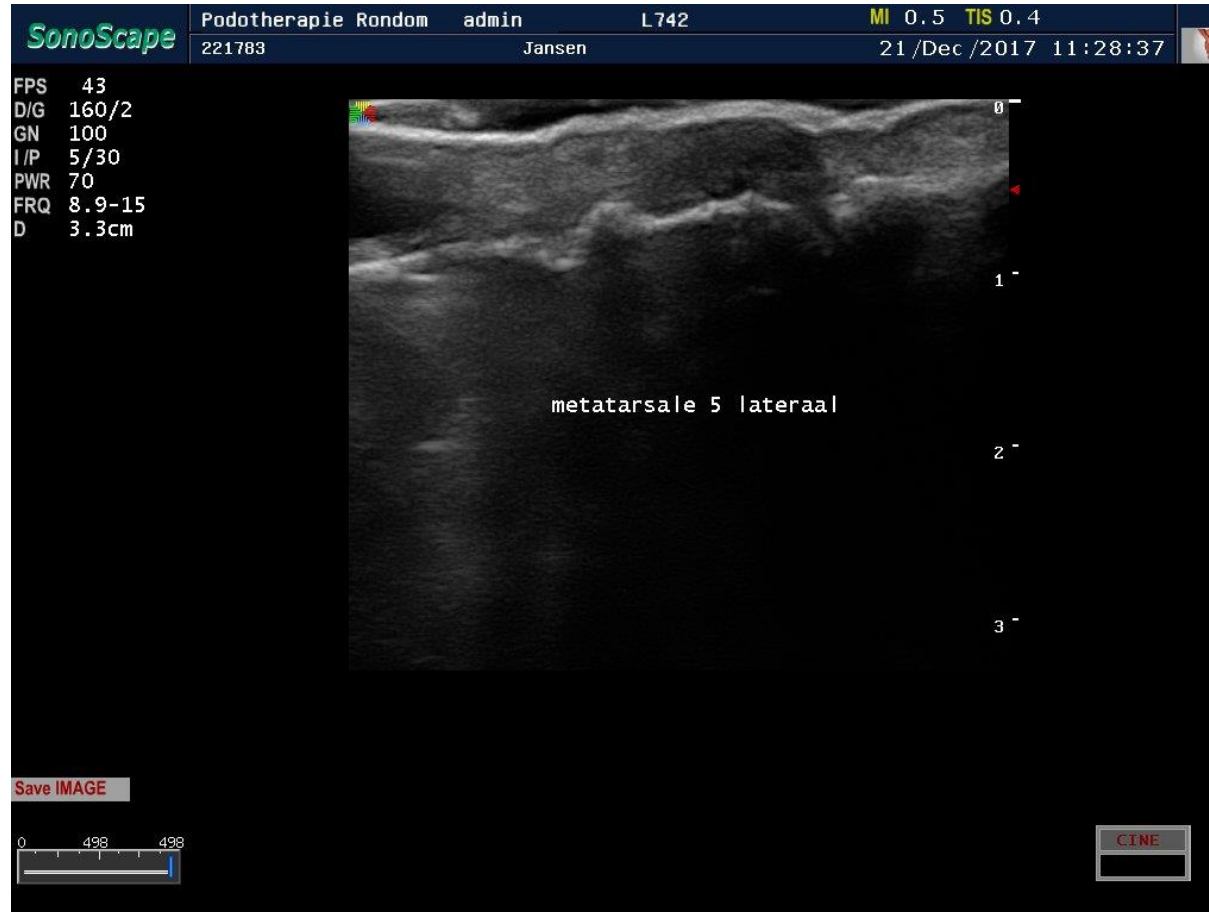
# Reuma in beeld



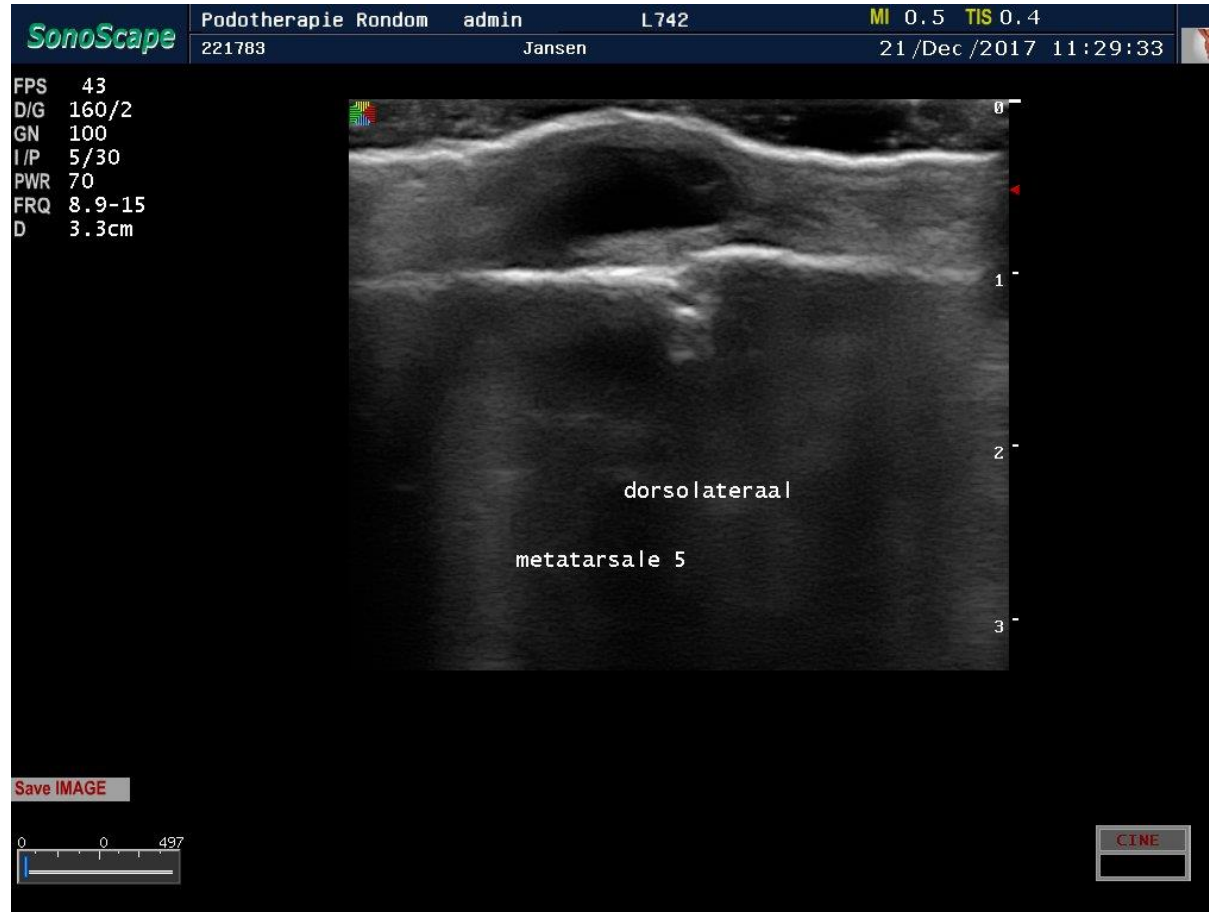# Reuma in beeld



# Reuma in beeld

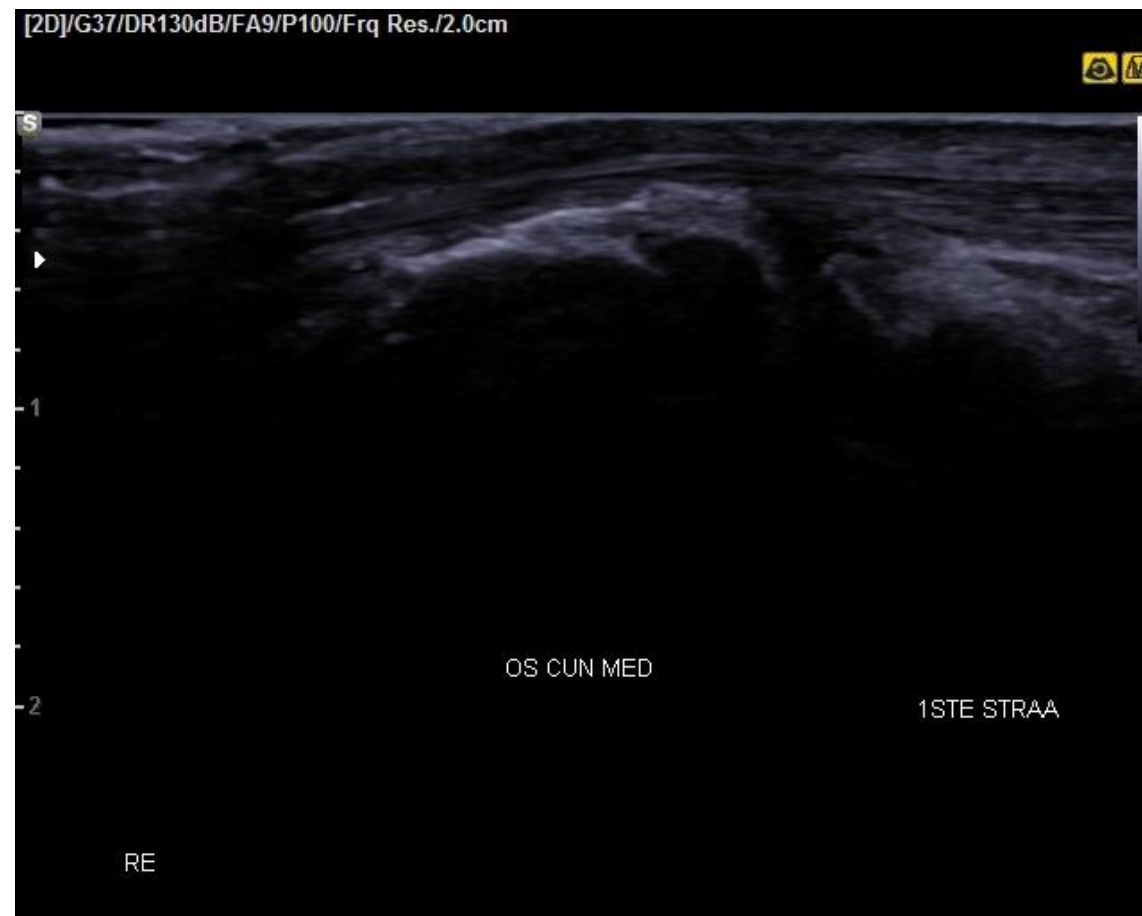


# Reuma in beeld

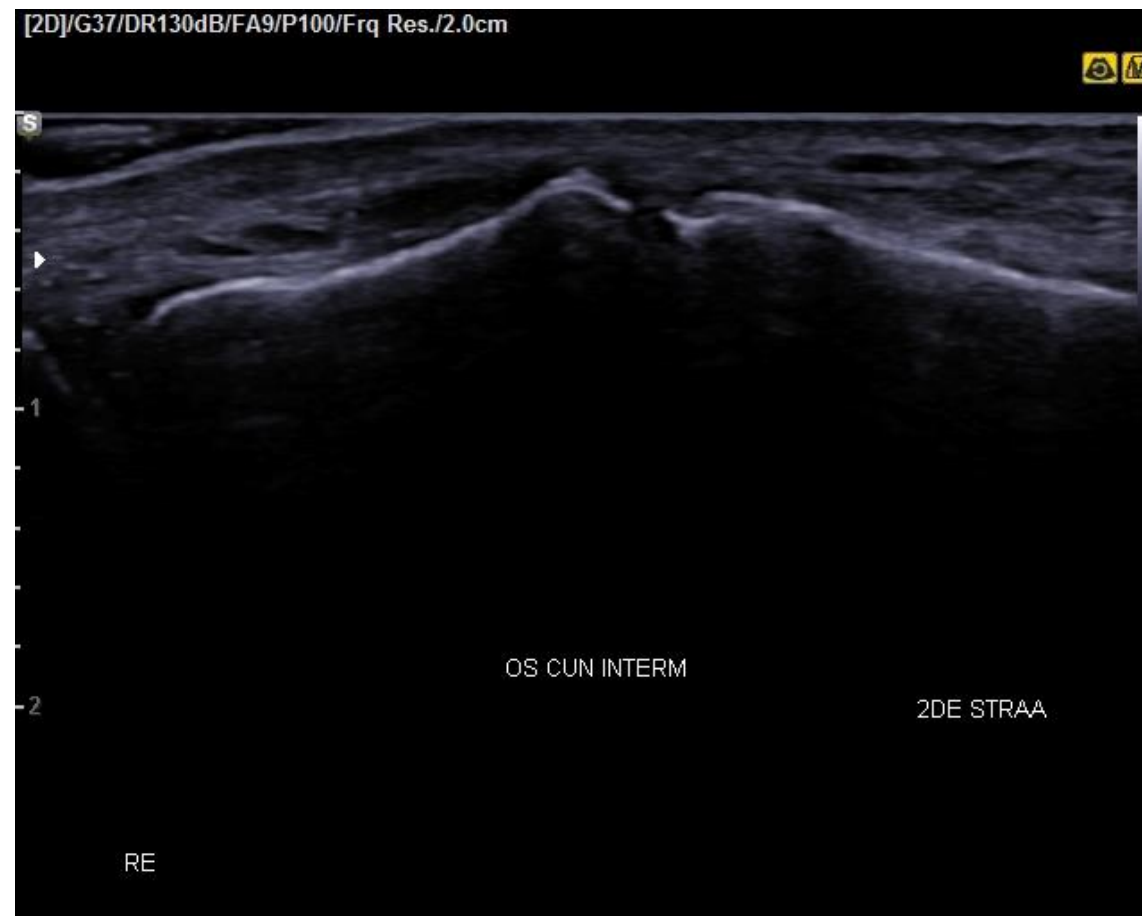




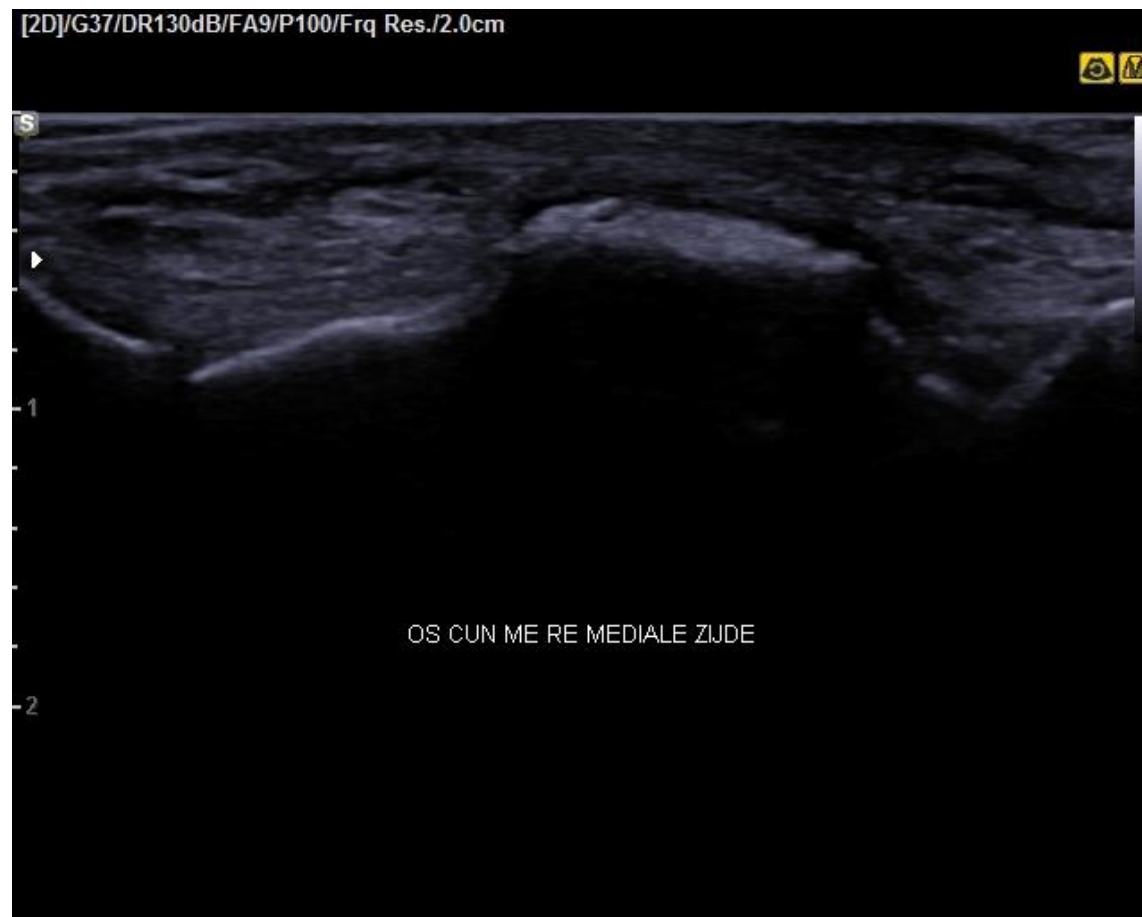# Reuma in beeld



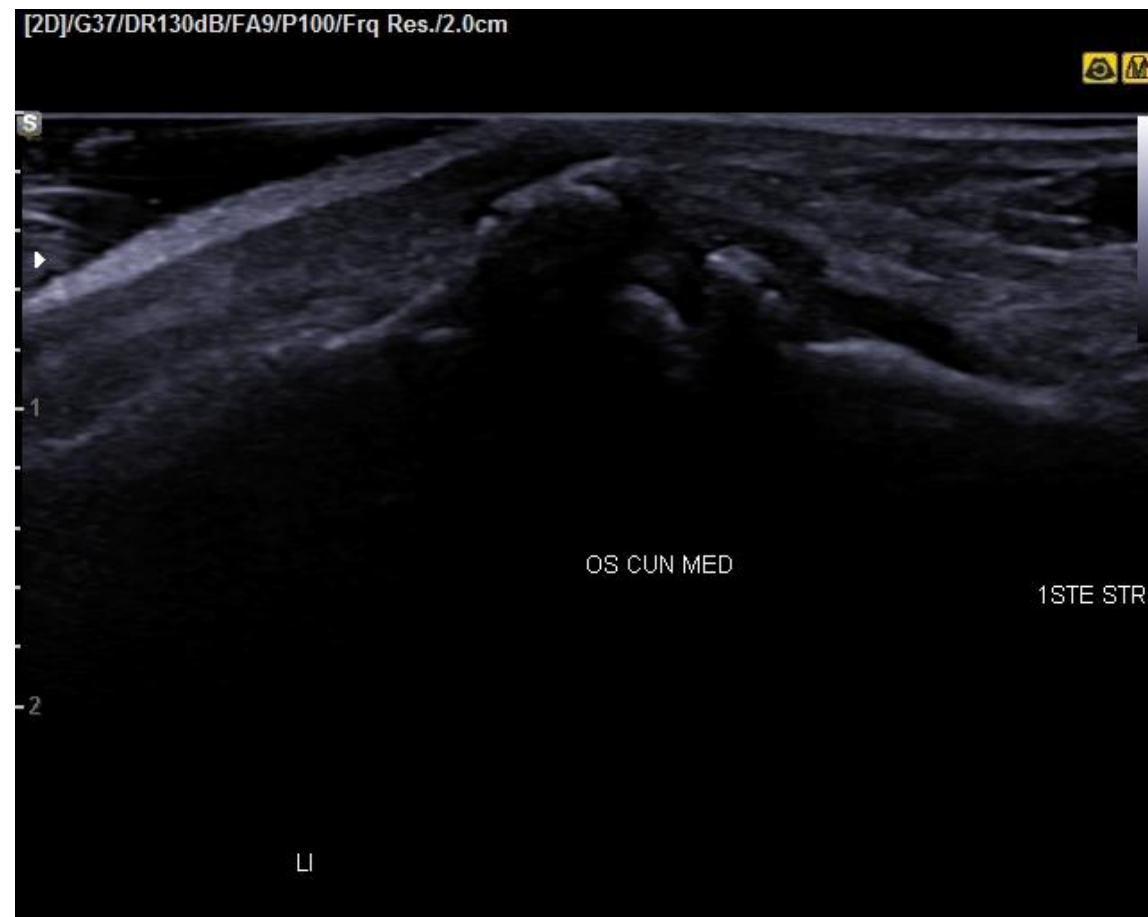# Reuma in beeld



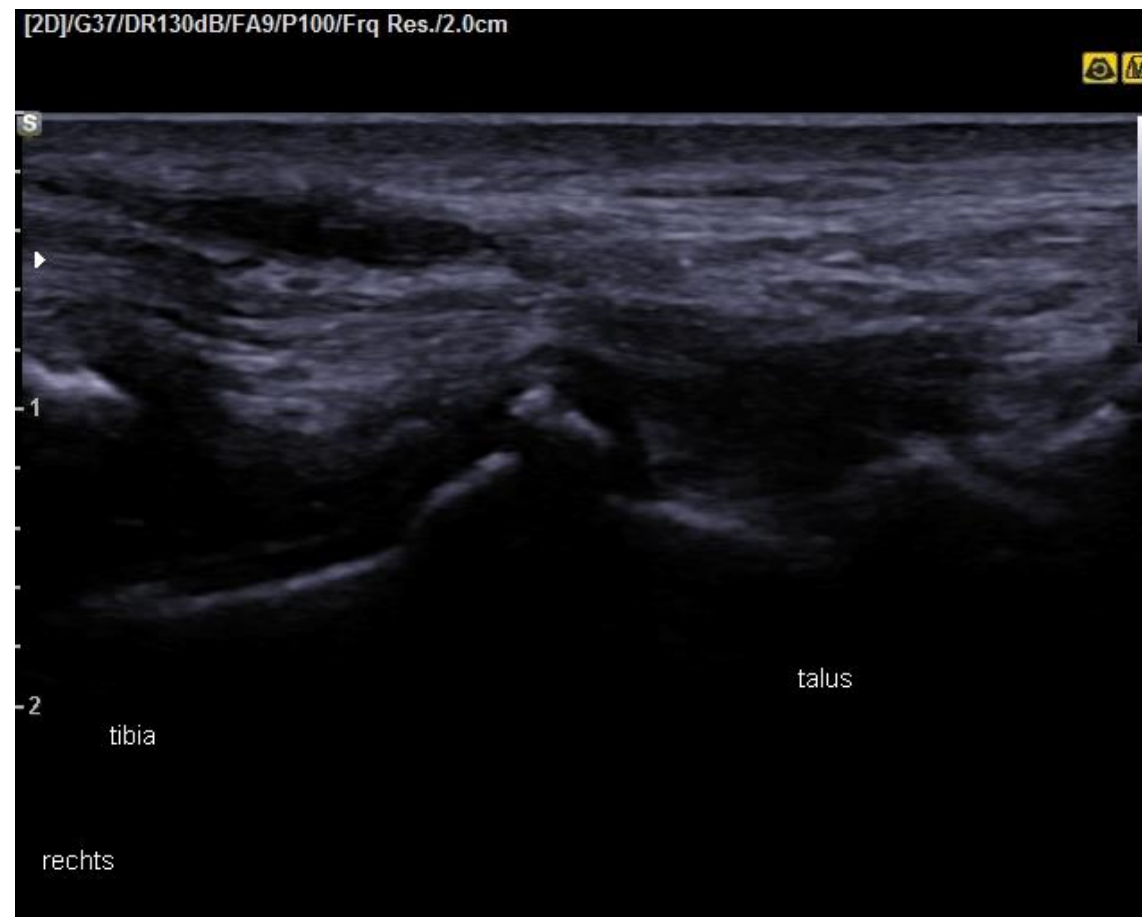# Reuma in beeld



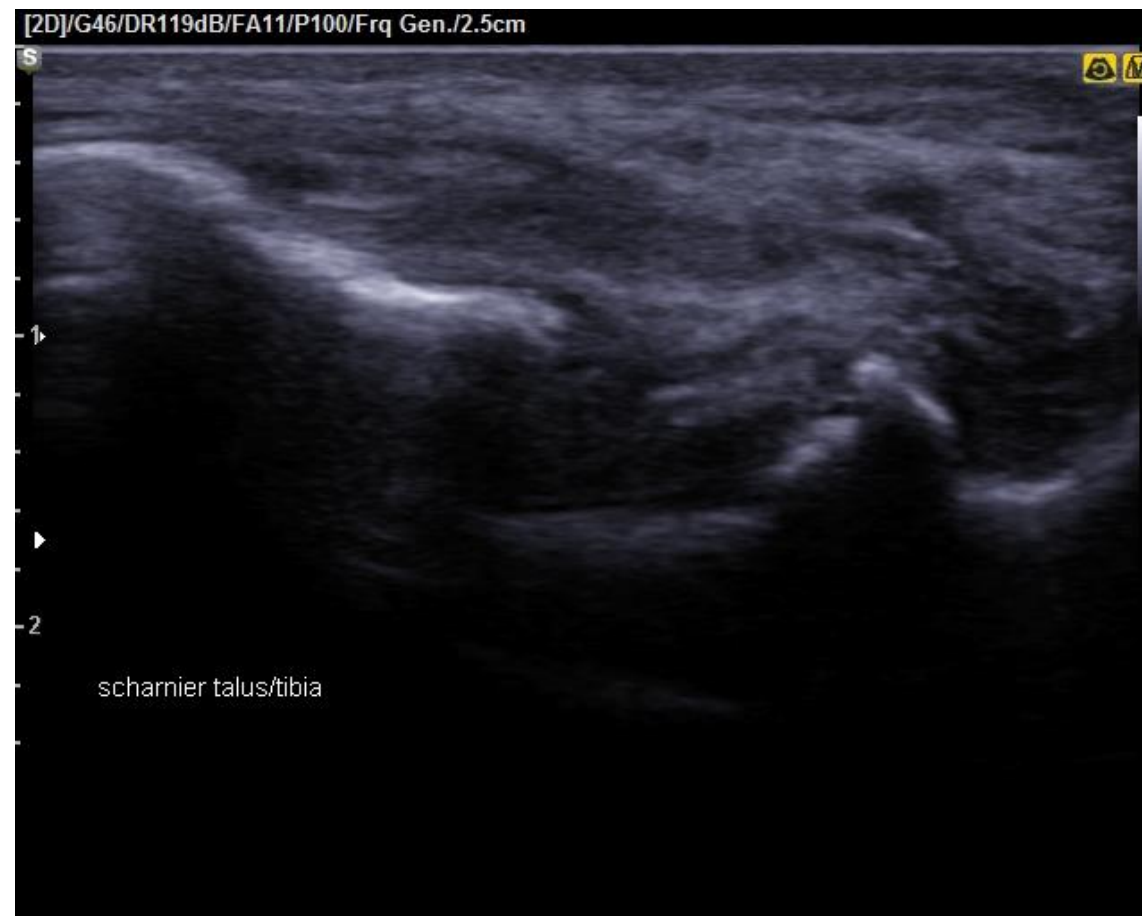# Reuma in beeld



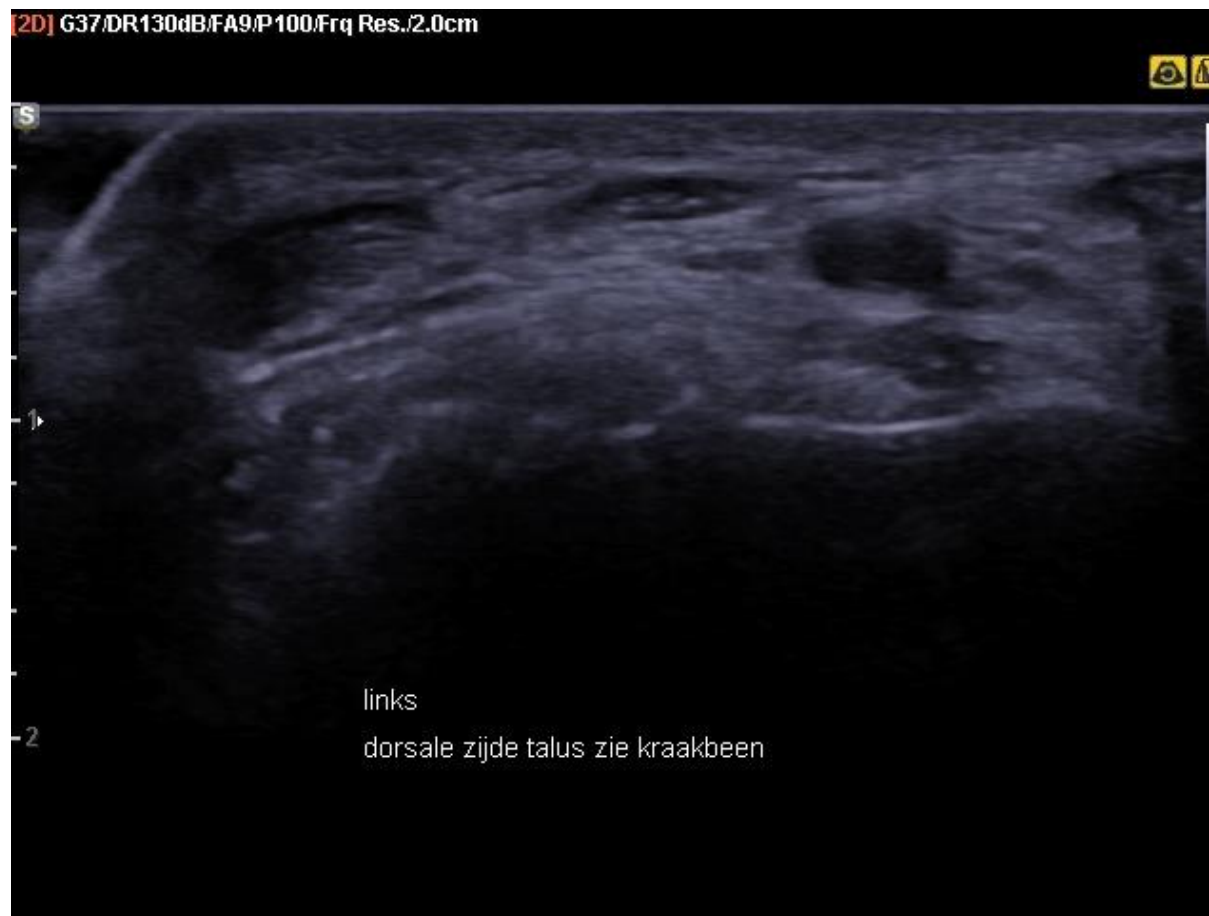# Reuma in beeld



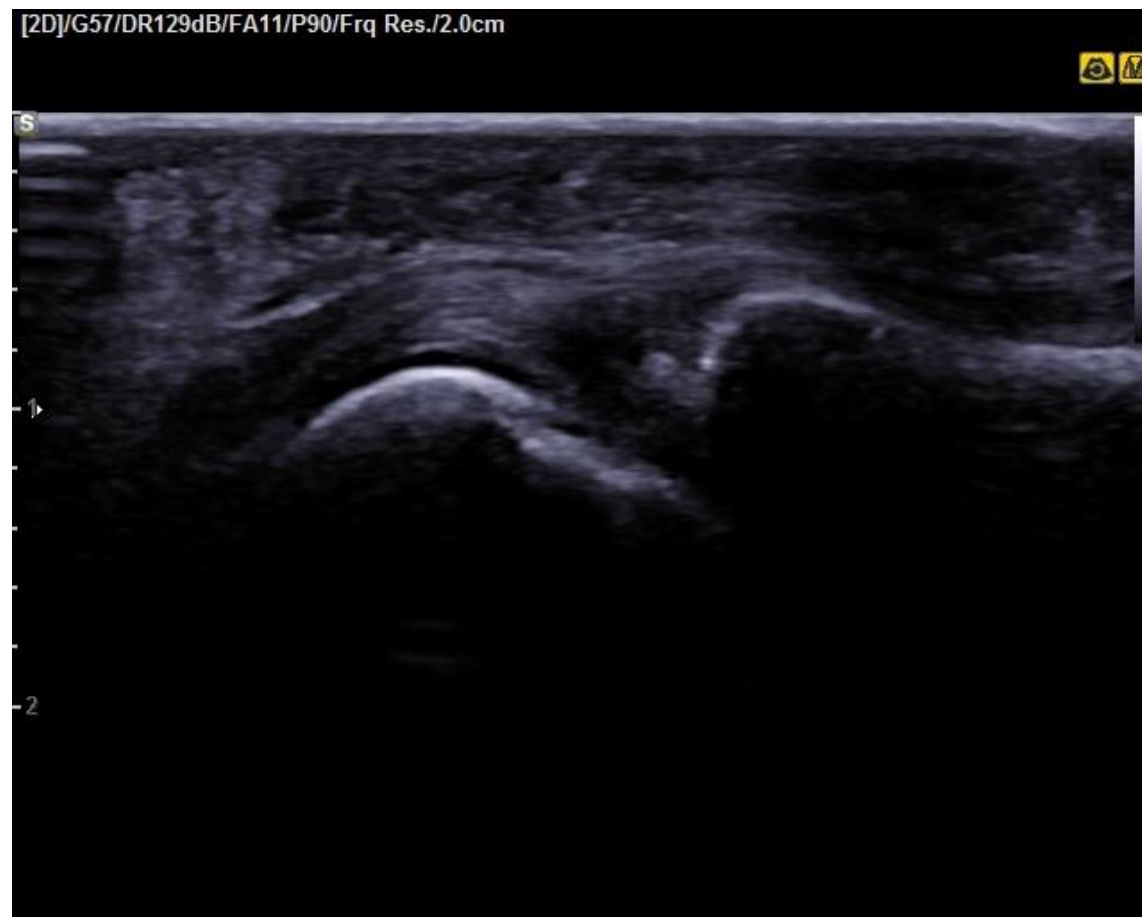# Reuma in beeld



# Reuma in beeld

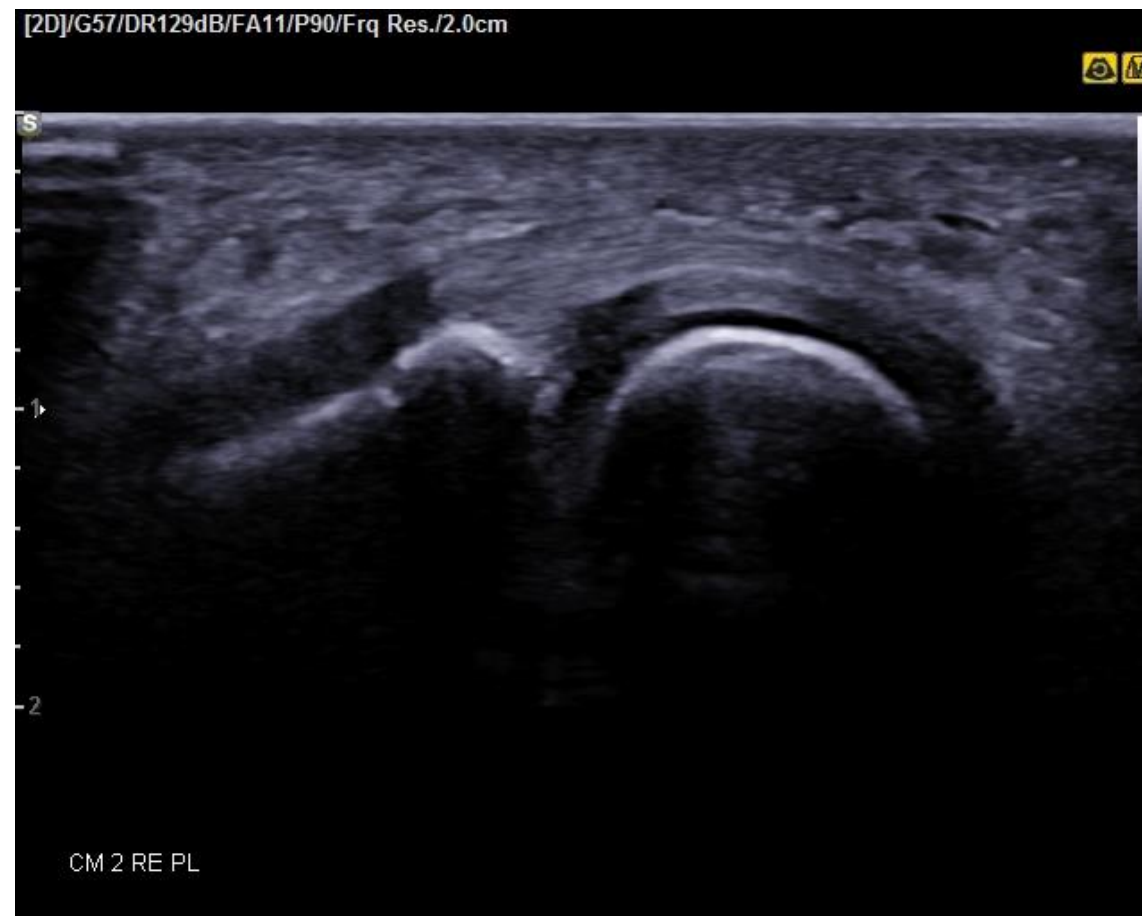

# Reuma in beeld

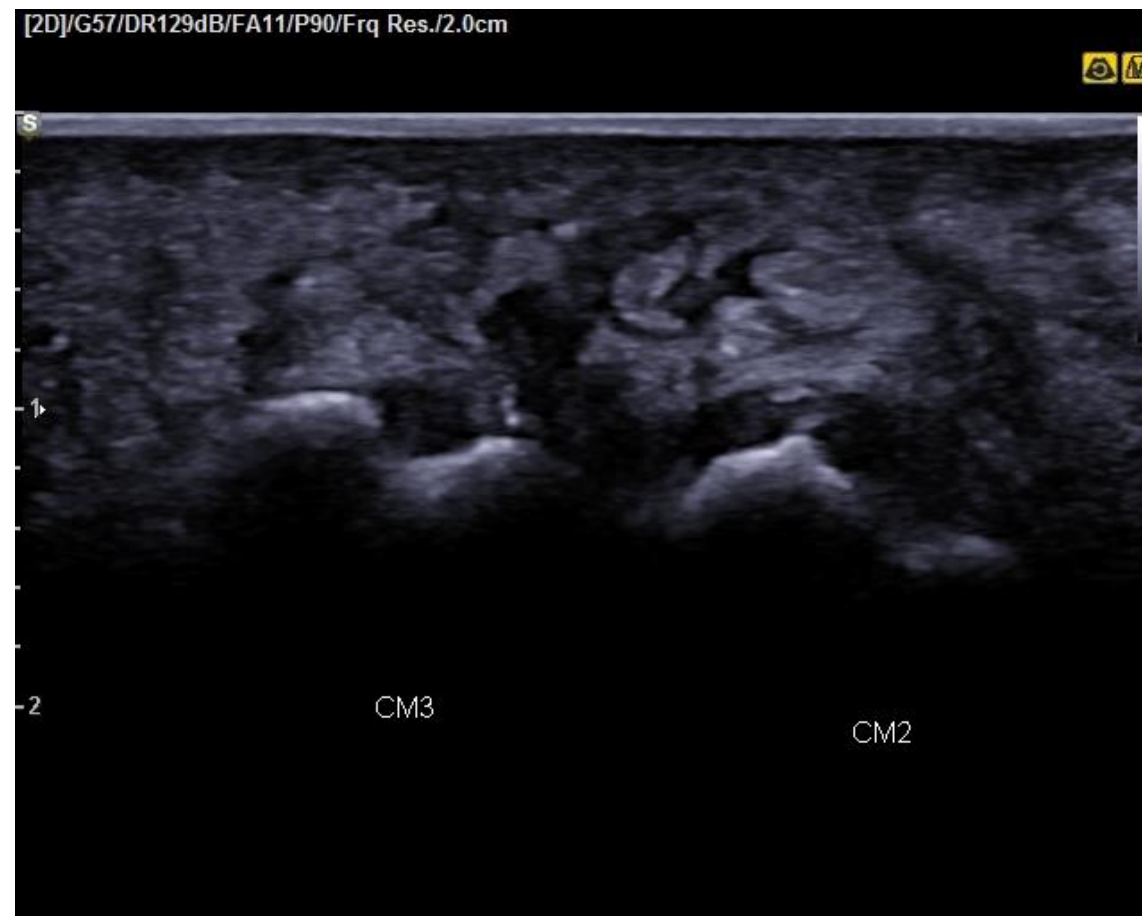



# Reuma in beeld



# Reuma in beeld



# Reuma in beeld



